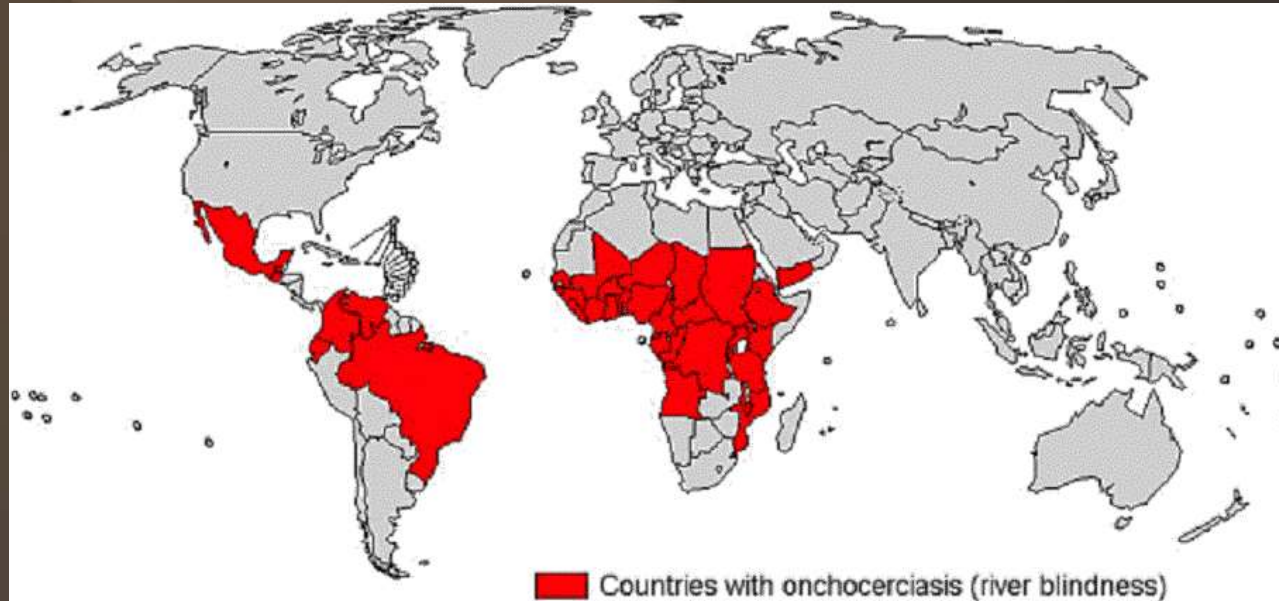


FONÁLFÉREG A KÖTŐHÁRTYÁBAN

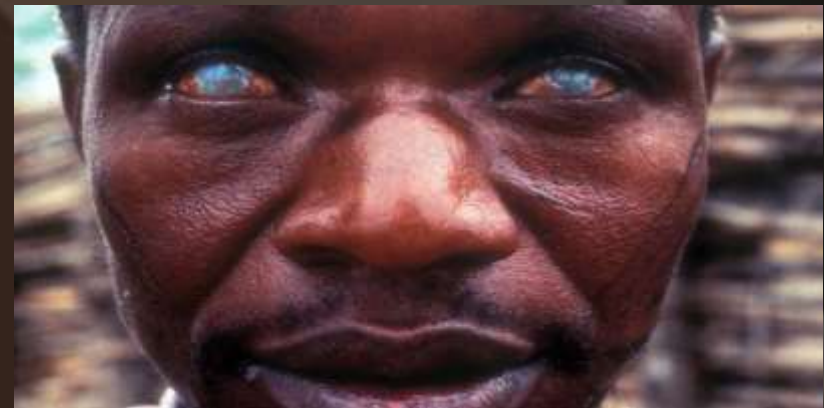Aczél Klára



Filariasis Magyarországon?



Onchocerciasis – *folyami vakság* – elterjedtsége a világon



ESETISMERTETÉS

61 éves férfibeteg

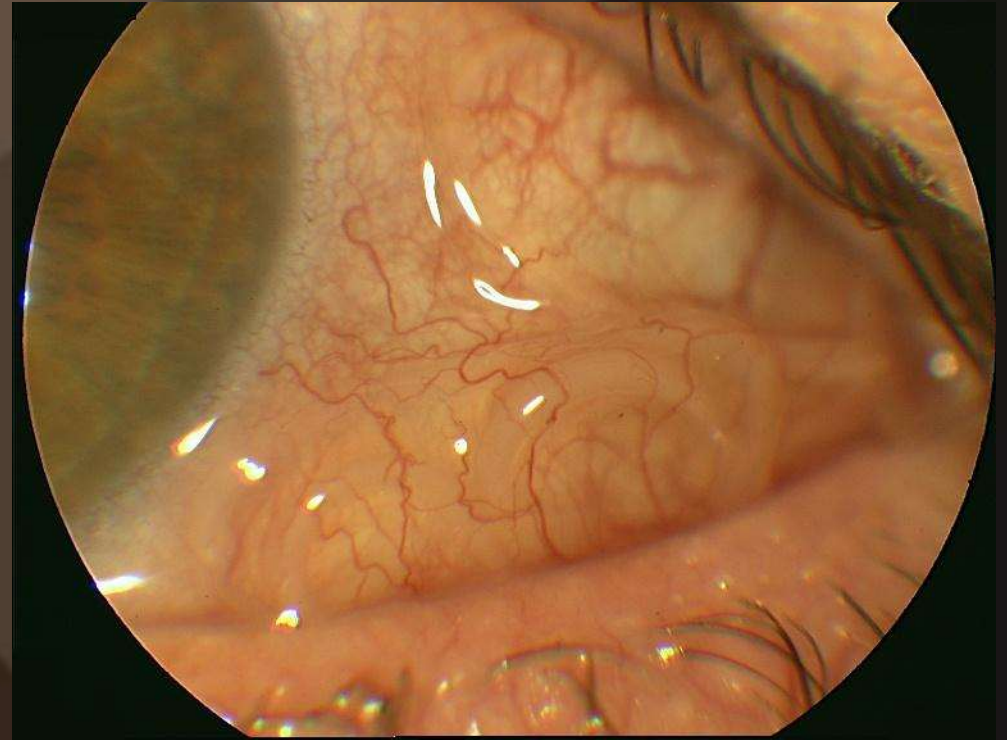
*Egy téli estén, az
olvasólámpánál ülve*

*Heves fájdalom, viszketés a bal
szemben*

Lakótelepi lakásban él

Külföldön, vidéken nem járt

*Háziállatokkal nem került
érintkezésbe*



ESETISMERTETÉS

61 éves férfibeteg


*Egy téli estén, az
olvasólámpánál ülve*

*Heves fájdalom, viszketés a bal
szemben*

Lakótelepi lakásban él

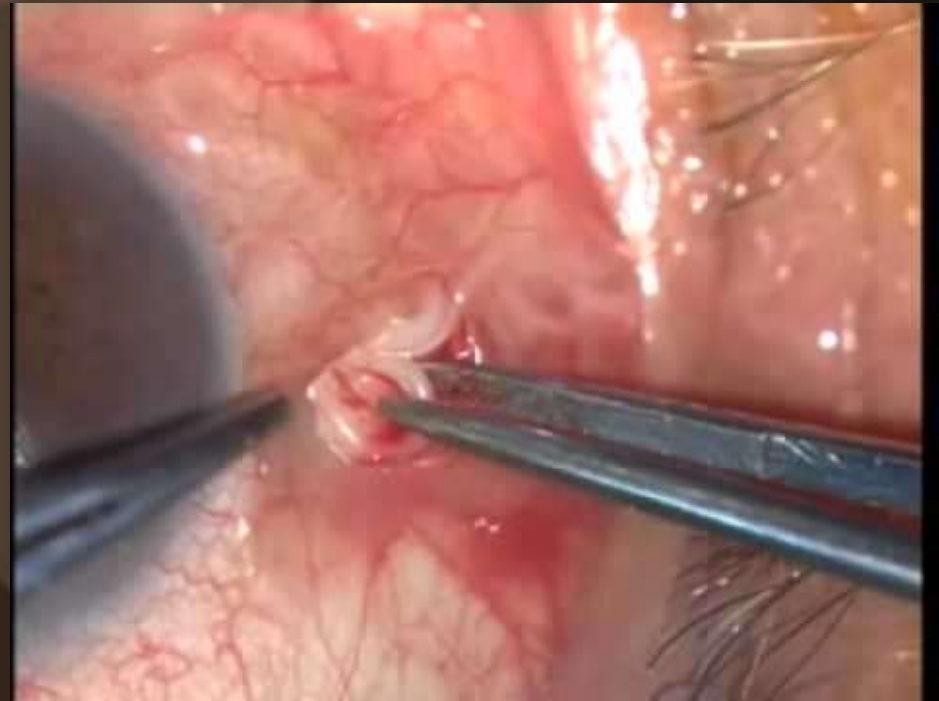
Külföldön, vidéken nem járt

*Háziállatokkal nem került
érintkezésbe*

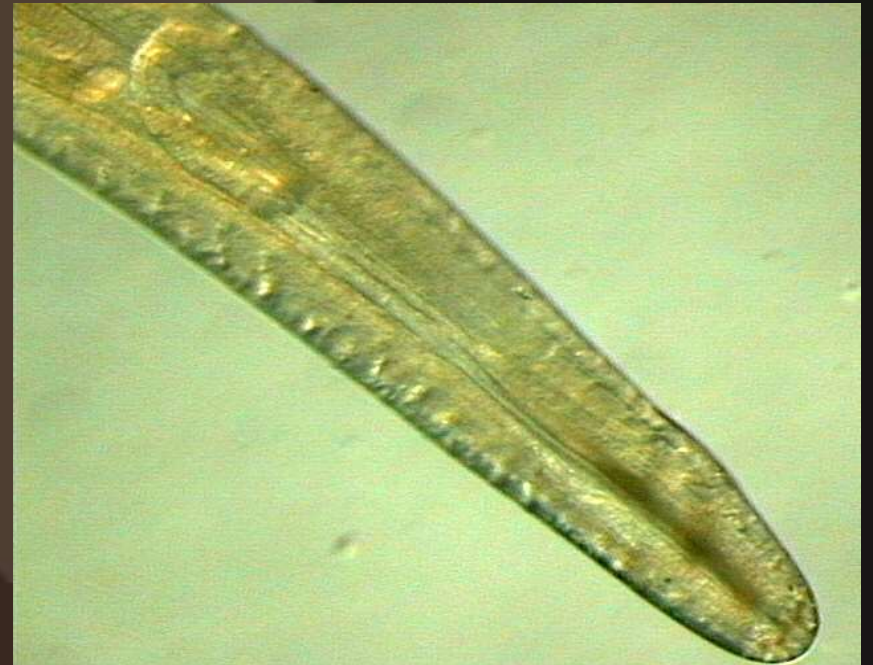
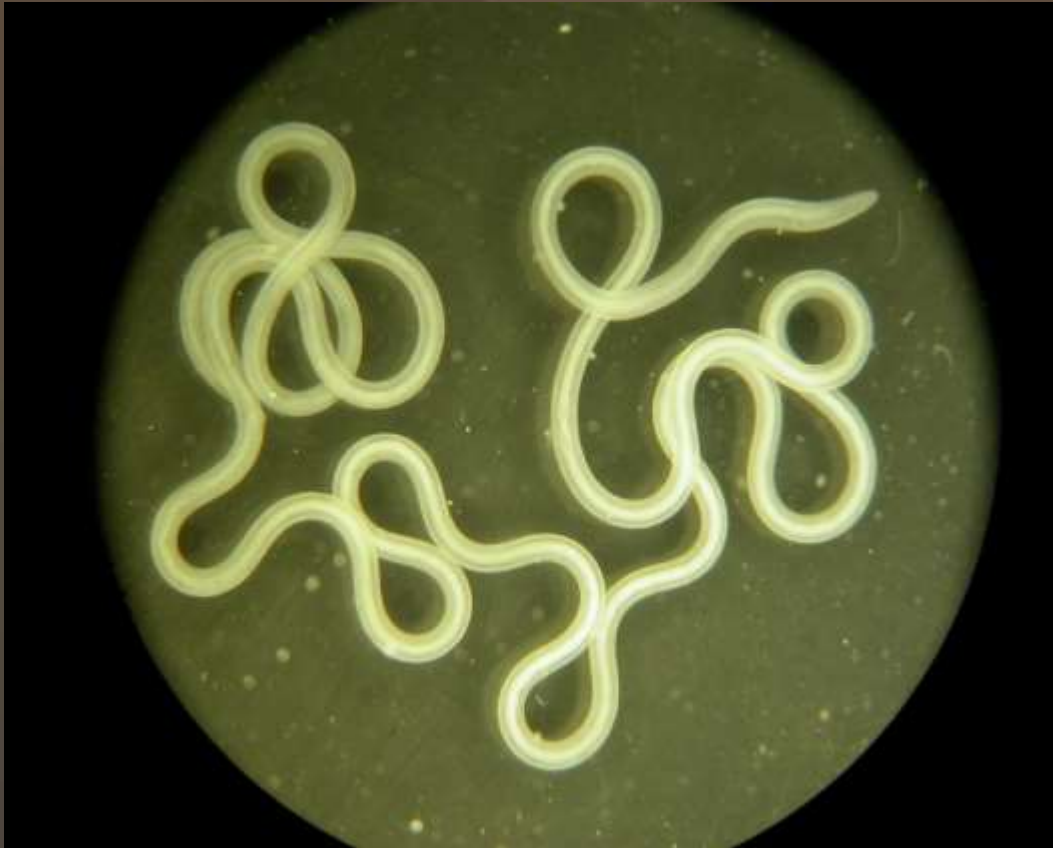
Mielőbb ki vele!

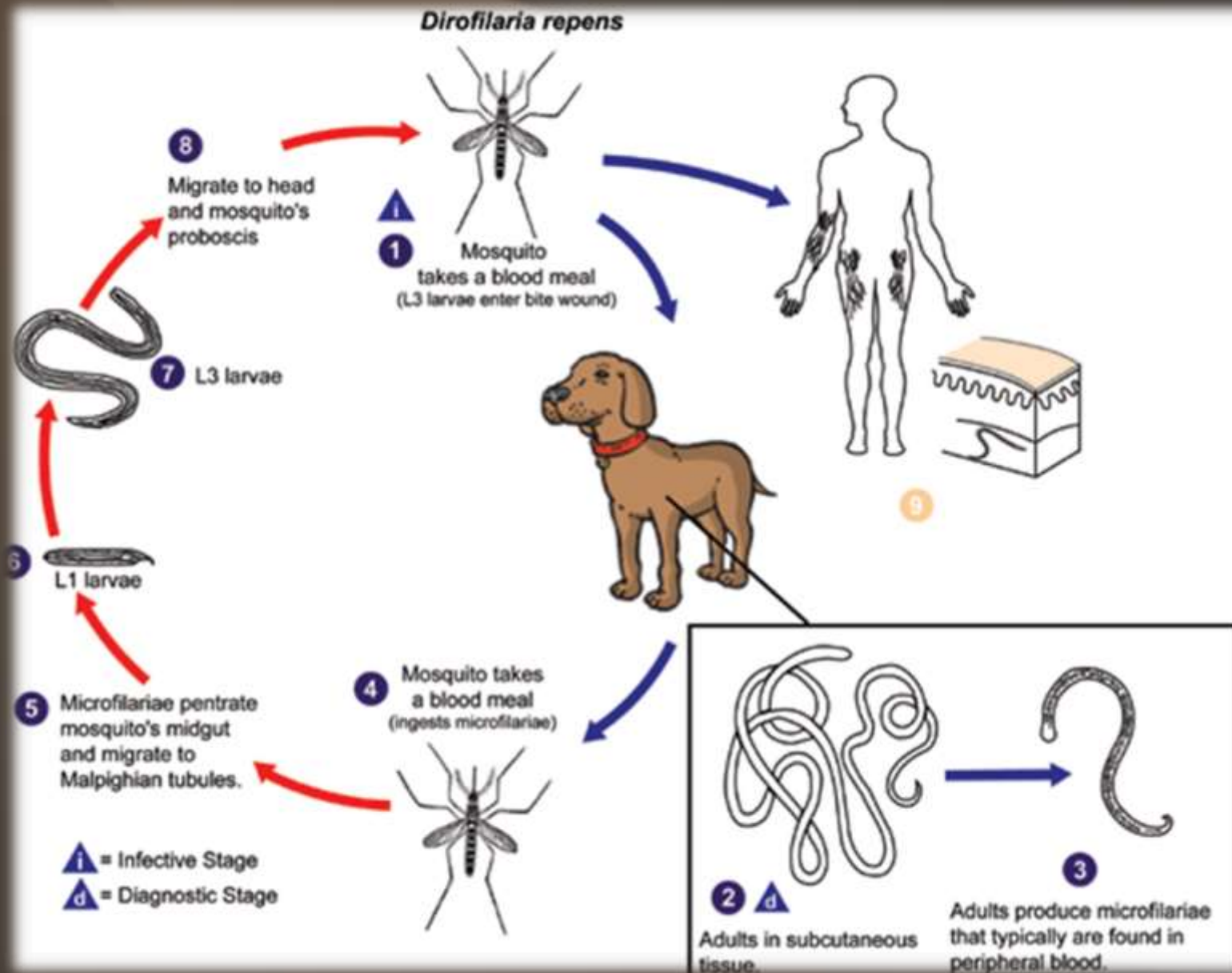
- Felszíni érzéstelenítés után
- Csipesszel rögzítve
- Lidocain injekció
- Kötőhártya metszés
- Sikeres eltávolítás



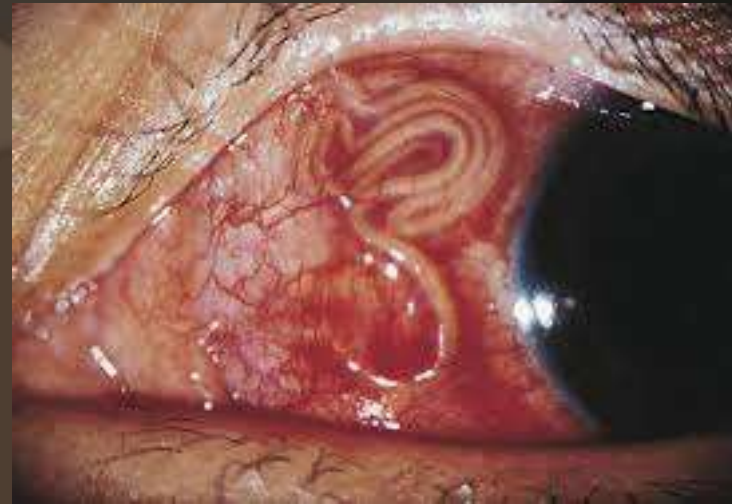
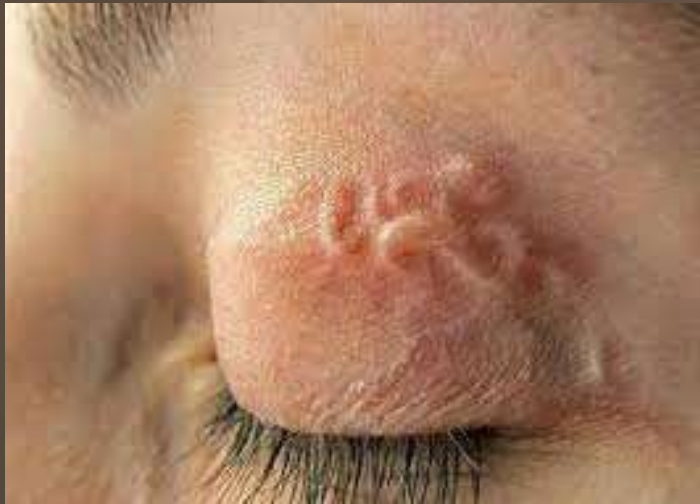*A faj azonosítása:
Dirofilaria repens*



Dirofilaria repens fejlődési ciklusa

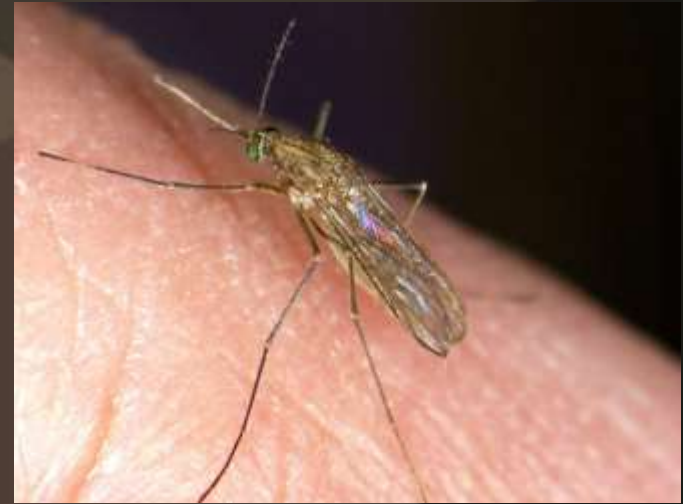

Dirofilaria repens okozta emberi fertőzés megjelenési formái



- A *Dirofilaria repens* a trópusi filaria-fajokkal ellentétben emberben nem szaporodik
- Bőr alatti változatos lokalizációjú granulomák
- A fertőzések 10-20%-a érinti a szemet (szemhéj, kötőhártya)

Nem is olyan ritka?



- Magyarországon a kutyák *Dirofilaria* fertőzöttsége nagyon elterjedt
- A nyári szúnyoginváziók során az emberi fertőzés valószínűleg sokkal gyakoribb, mint gondoltuk.